

**UNIVERSITATEA DE MEDICINĂ ȘI FARMACIE
„CAROL DAVILA”, BUCUREȘTI
ȘCOALA DOCTORALĂ
CHIRURGIE GENERALĂ**

**IMPLICAȚII FIZOPATOLOGICO-CLINICE ALE
CHIRURGIEI DIN SFERA ABDOMINALĂ ASUPRA
VARIAȚIEI PRESIUNII INTRAOCULARE
REZUMAT**

Conducător de doctorat:

PROF. UNIV. DR. OPRESCU SORIN MIRCEA

Student-doctorand:

Chiș Roxana Gabriela

BUCUREȘTI

2020

CUPRINS

CUPRINS	2
Abrevieri.....	Error! Bookmark not defined.
INTRODUCERE	Error! Bookmark not defined.
STADIUL ACTUAL AL CUNOAȘTERII	
1. NOȚIUNI DE ANATOMIE ȘI EMBRIOLOGIE	Error! Bookmark not defined.
1.1.NOȚIUNI DE EMBRIOLOGIE.....	Error! Bookmark not defined.
1.1.1.Cupa optică și vezicula cristaliniană.....	Error! Bookmark not defined.
1.1.2.Evoluția cupei optice – dezvoltarea retinei	Error! Bookmark not defined.
1.1.3.Coroida, sclera și corneea	Error! Bookmark not defined.
1.1.4.Cavitățile globului ocular	Error! Bookmark not defined.
1.1.5.Corpul vitros.....	Error! Bookmark not defined.
1.2.NOȚIUNI DE ANATOMIE.....	Error! Bookmark not defined.
1.2.1.Tunicile globului ocular	Error! Bookmark not defined.
1.2.2.Mediile transparente	Error! Bookmark not defined.
1.2.3.Camerele globului ocular	Error! Bookmark not defined.
2. NOȚIUNI DE OFTALMOLOGIE.....	Error! Bookmark not defined.
2.1.PRESIUNEA INTRAOCULARĂ	Error! Bookmark not defined.
2.1.1.Hipertensiunea intraoculară	Error! Bookmark not defined.
2.1.2.Metode de măsurarea presiunii intraoculare.....	Error! Bookmark not defined.
2.2.BOALA GLAUCOMATOASĂ.....	Error! Bookmark not defined.
2.2.1.Clasificarea bolii glaucomatoase.....	Error! Bookmark not defined.
2.2.2.Glaucomul primar cu unghi închis	Error! Bookmark not defined.
2.2.3.Închiderea acută a unghiului.....	Error! Bookmark not defined.
2.3.FENOMENUL DE PIERDERE A VEDERII PERIOPERATOR.....	Error! Bookmark not defined.
2.3.1.Neuropatia optică ischemică (NOI).....	Error! Bookmark not defined.
2.3.2.Ischemia vaselor retiniene	Error! Bookmark not defined.
3. NOȚIUNI DE CHIRURGIE GENERALĂ.....	Error! Bookmark not defined.
3.1.TIPURI DE ABORD CHIRURGICAL ÎN PATOLOGIA ABDOMINALĂ.....	Error! Bookmark not defined.
3.1.1.Chirurgia laparoscopică.....	Error! Bookmark not defined.
3.1.2.Chirurgia clasică deschisă.....	Error! Bookmark not defined.
3.2.POZIȚIONAREA PACIENTULUI ÎN CHIRURGIA ABDOMINALĂ.....	Error! Bookmark not defined.

3.3.PRESIUNEA INTRAABDOMINALĂ	Error! Bookmark not defined.
4. IMPLICAȚIILE FIZIOPATOLOGICE ȘI CLINICE ALE ANESTEZIEI ASUPRA ANALIZATORULUI VIZUAL Error! Bookmark not defined.	
CONTRIBUȚII PERSONALE	
5. INTRODUCERE	Error! Bookmark not defined.
6. SCOP ȘI OBIECTIVE	Error! Bookmark not defined.
7. METODOLOGIA CERCETĂRII.....	Error! Bookmark not defined.
7.1.Designul cercetării	Error! Bookmark not defined.
7.2.Criterii de includere și excludere	Error! Bookmark not defined.
7.3.Parametrii cuantificați	Error! Bookmark not defined.
7.4.Loturi de studiu	Error! Bookmark not defined.
7.5.Metoda de măsurare a pio	Error! Bookmark not defined.
7.6.Protocol de măsurare a Pio	Error! Bookmark not defined.
7.7.Analiza statistică	Error! Bookmark not defined.
8. REZULTATE	Error! Bookmark not defined.
8.1.Demografice.....	Error! Bookmark not defined.
8.1.1.Mediu de proveniență	Error! Bookmark not defined.
8.1.2.Vârsta	Error! Bookmark not defined.
8.1.3.Sexul pacienților.....	Error! Bookmark not defined.
8.2.Date medicale	Error! Bookmark not defined.
8.2.1.Diabet zaharat.....	Error! Bookmark not defined.
8.2.2.Hipertensiune arterială	Error! Bookmark not defined.
8.2.3.Indicele de masă corporală.....	Error! Bookmark not defined.
8.3.Date biologice	Error! Bookmark not defined.
8.3.1.Leucocite	Error! Bookmark not defined.
8.3.2.Hemoglobina.....	Error! Bookmark not defined.
8.3.3.Trombocite.....	Error! Bookmark not defined.
8.3.4.INR.....	Error! Bookmark not defined.
8.3.5.Glicemie	Error! Bookmark not defined.
8.3.6.Uree	Error! Bookmark not defined.
8.3.7.Creatinina.....	Error! Bookmark not defined.
8.4.Evaluarea loturilor de pacienți.....	Error! Bookmark not defined.
8.4.1.Colecistită acută - laparoscopic	Error! Bookmark not defined.

8.4.2.Colecistită acută – deschis	Error! Bookmark not defined.
8.4.3.Hernie inghinală – TAPP.....	Error! Bookmark not defined.
8.4.4.Hernie inghinală – Lichtenstein	Error! Bookmark not defined.
8.4.5.Cancer de rect – LAR.....	Error! Bookmark not defined.
8.5.Comparații.....	Error! Bookmark not defined.
8.5.1.Colecistectomie deschisă versus laparoscopică	Error! Bookmark not defined.
8.5.2.Colecistectomie laparoscopică versus TAPP.....	Error! Bookmark not defined.
8.5.3.Lichtenstein versus TAPP	Error! Bookmark not defined.
8.5.4.Lichtenstein versus LAR versus colecistectomie deschisă ..	Error! Bookmark not defined.
8.5.5.LAR versus TAPP.....	Error! Bookmark not defined.
8.5.6.Tipul de anestezie	Error! Bookmark not defined.
8.5.7.Durata intervenției chirurgicale	Error! Bookmark not defined.
9. DISCUȚII.....	Error! Bookmark not defined.
10. CONCLUZII.....	Error! Bookmark not defined.
11. Limitările studiului	Error! Bookmark not defined.
12. Contribuția studiului	Error! Bookmark not defined.
13. Direcții viitoare de cercetare	Error! Bookmark not defined.
14. Listă figuri.....	Error! Bookmark not defined.
15. Listă tabele.....	Error! Bookmark not defined.
Bibliografie.....	Error! Bookmark not defined.

INTRODUCERE

În contextul actual al medicinei pe plan global, context în care observăm o schimbare a paradigmelor profesiei medicale cu îngustarea câmpului de patologie a fiecărei specialități, cu apariția consecutivă de noi specializări sau suprascializări de nișă, dorim să abordăm o temă practică, aplicată, dar, în același timp fundamentală prin numărul redus de date disponibile în literatura de specialitate, și anume modificarea presiunii intraoculare în contextul chirurgiei abdominale.

Aparent fără o relație evidentă din punct de vedere fiziopatologic între oftalmologie și chirurgie generală, organismul funcționează în conformitate cu conceptul de mecanism cu roți dințate, în care modificarea sau alterarea unei verigi produce efecte atât local dar și la distanță, chiar dacă, de multe ori, aceste efecte nu pot fi ușor cuantificate sau observate, ceea ce atestă faptul că organismul reprezintă un tot unitar.

Puținele date identificate pe acest subiect, atestă o modificare a presiunii intraoculare perioperator în cazul pacienților internați în secțiile de chirurgie generală.

Deși această teorie este puțin studiată și de cele mai multe ori neglijată, considerăm necesară aprofundarea acestor noțiuni în încercarea de a identifica și evidenția un posibil determinism între tratamentul chirurgical al patologiilor abdominale și apariția modificărilor la nivelul globului ocular, de la creșterea acută a presiunii intraoculare, până la închiderea acută a unghiului iridocornean, sau chiar apariția neuropatiei optice ischemice. Identificarea și înțelegerea acestei probleme și în final adoptarea unor atitudini profilactice sau curative, conduc la un management optim al pacientului, prin abordarea acestuia într-un cadru de multidisciplinaritate, care constituie în zilele noastre, dezideratul medicinei moderne.

Această lucrare pune în evidență situațiile în care un pacient de chirurgie abdominală, poate deveni pacient oftalmologic imediat postoperator și își dorește să confere notorietate evenimentelor oftalmologice ce pot apărea perioperator, evenimente ce pot avea consecințe sumbre asupra prognosticului vizual al pacientului, dacă nu sunt sancționate terapeutic în cel mai scurt timp de la momentul instituirii lor.

În acest sens considerăm necesare deschiderea fiecărui specialist spre a îmbrățișa și asimila efectele tratamentelor medicale cât și chirurgicale ale specialității în care își desfășoară

activitatea asupra altor organe ce aparțin altor specialități, aparent fără o legătură certă fiziopatologică sau anatomică între acestea, promovând abordarea holistică, multidisciplinară și interdisciplinară a pacienților și colaborarea în strânsă legătură a specialiștilor.

1. NOȚIUNI DE ANATOMIE

1.2.3. Camerele globului ocular

Aparatului optic îi sunt descrise trei camere:

- Camera anterioară
- Camera posterioară
- Camera vitreană

Camera anterioară și cea posterioară conțin umoarea apoasă, iar vitrosul umple camera vitreană.

Rețeaua trabeculară, sau trabeculul, este o structură situată în unghiul camerular și îi sunt descrise trei părți componente.

- **Trabeculul uveal** reprezintă porțiunea internă a trabeculului și se întinde de la rădăcina irisului până la linia Schwalbe. Spațiile intertrabeculare sunt relativ largi și conferă rezistență scăzută la flux.
- **Trabeculul corneoscleral** este situat la exteriorul rețelei uveale, se extinde de la nivelul pintenelui scleral până la linia Schwalbe și reprezintă cea mai groasă porțiune trabeculară. Spațiile intertrabeculare de la acest nivel sunt mai mici decât cele de la nivelul trabeculului uveal, conferind astfel, o rezistență mai mare la flux.
- **Trabeculul juxtacanalicular**, sau cribriform, reprezintă partea externă a trabeculului. Acesta face legătura dintre rețeaua trabeculară corneosclerală și endoteliul canalului Schlemm. Spațiile intercelulare sunt înguste, și oferă în acest fel, cea mai mare rezistență la flux [1,2].

Canalul Schlemm este un canal circumferențial situat în sclera perilimbică, al cărui perete intern, format din celule endoteliale, prezintă pliuri sau vacuole destinate preluării umorii apoase. Peretele extern este tapetat cu celule plate, ce prezintă deschiderile canalelor colectoare, ce

părăsesc canalul în unghi oblic și se conectează într-un mod direct sau indirect cu venele episclerale. Există septuri care divid lumenul în 2-4 canale [1,2,3,4].

2. NOȚIUNI DE OFTALMOLOGIE

2.1.PRESIUNEA INTRAOCULARĂ

Presiunea intraoculară este presiunea fluidului din interiorul ochiului și reprezintă, practic, echilibrul între producția și resorbția umorii apoase. Ea asigură componentelor interne ale globului ocular condițiile necesare unei funcționari optime. Valoarea acestui parametru nu este constantă în timp ci variază atât cu ciclul circadian cât și cu alți parametri intrinseci și extrinseci. Valorile normale se încadrează în intervalul 10-21 mmHg cu un maxim dimineața și un minim către seară. Așadar presiunea intraoculară variaza între anumite limite fiziologice, care, dacă sunt depășite, au repercusiuni asupra aparatului optic și asupra metabolismului ocular perturbând funcționarea normală a vederii [5,6].

Așadar, echilibrul dintre producția activă și eliminarea umorii apoase, traduce conceptul de **presiune intraoculară (PIO)**. Umoarea apoasă este produsă și secretată de către celulele epiteliale nepigmentate ale corpului ciliar, zonă cunoscută drept **pars plicata**, atât prin procese de secreție activă, cât și pasivă [7].

Mecanismul de secreție este un proces metabolic, susținut de către pompa Na/K ATP-ază. Ionii de sodiu sunt pompați în camera posterioară, iar gradientul osmotic astfel stabilit, permite trecerea pasivă a apei. Secreția se află sub controlul sistemului nervos simpatic, având acțiuni opuse în funcție de receptorii implicați. Receptorii beta-2 sunt responsabili de creșterea secreției, în timp ce receptorii alfa-2 de scăderea acesteia. De asemenea, acțiunea enzimatică a anhidrazei carbonice, joacă un rol important în producția umorii apoase [6,8].

Din camera posterioară, umoarea apoasă trece prin orificiul pupilar, ajungând în camera anterioară, eliminându-se în mod continuu prin trei căi.

Calea trabeculară, cunoscută drept calea convențională, este responsabilă în proporție de 90% de drenarea umorii apoase, care trece prin rețeaua trabeculară și ajunge în canalul Schlemm, apoi în venele episclerale. Drenajul prin trabecul este dependent de PIO, întrucât acesta prezintă cea mai crescută rezistență la flux.

Calea uveosclerală, neconvențională, drenează aproximativ 10 procente din umoarea apoasă, care trece din corpul ciliar în spațiul supracoroidian și este drenată apoi prin circulația venoasă din corpul ciliar, coroidă și scleră, eliminare ce nu depinde de PIO.

A treia cale, mai puțin importantă, este reprezentată de **iris** [9].

PIO în populația generală este aproximativ 16 mmHg, dar poate varia între 11-21 mmHg, la populația caucaziană. Cu toate acestea, unii pacienți dezvoltă afectare glaucomatoasă chiar și la presiuni sub 21 mmHg, luând astfel naștere conceptul de glaucom cu tensiune normală, dar există și cazuri în care nu apare afectarea glaucomatoasă, deși limita maximă a fost cu mult depășită. PIO crescută nu este unicul factor implicat în neurodegenerarea glaucomatoasă. Aspecte precum rigiditatea corneană, susceptibilitatea nervului optic, integritatea vascularizației și vulnerabilitatea la stresul mecanic al nervului optic, sunt importante în evaluarea riscului de a dezvolta modificări glaucomatoase [10, 11].

2.1.1. Hipertensiunea intraoculară

Hipertensiunea intraoculară (HTIO) este reprezentată de o creștere a PIO peste limita superioară normală de 21 mmHg, la unul sau ambii ochi, măsurată la una sau mai multe vizite medicale, fără a fi prezente modificări ale nervului optic sau ale câmpului vizual. HTIO conferă pacientului statusul de *suspect de glaucom* [12].

Conform studiilor, este estimat că aproximativ 3-6 milioane de oameni doar în Statele Unite ale Americii, inclusiv 5-10% din populația peste 40 de ani, prezintă o presiune intraoculară mai mare de 21 mmHg, fără a avea modificări de tip glaucomatos [13].

Hipertensiunea intraoculară poate da naștere unor complicații grave. Date recente din literatura de specialitate atestă faptul că aproximativ 10 - 15 % dintre cazurile de hipertensiune intraoculară degenerază în glaucom, după o perioadă de 5 ani. Acest risc poate fi înjumătățit, dacă presiunea intraoculară este scăzută cu ajutorul medicației hipotensore, sau cu ajutorul

laserului. În afară de creșterea presiunii intraoculare peste limita de 21 mmHg, variațiile tensionale peste 5 - 6 mmHg în cursul zilei ca și diferențe de 5 - 6 mmHg între cei doi ochi, chiar dacă tensiunea fiecăruia dintre ei este în limite normale, sunt considerate de unii autori drept patologice. În glaucom, aceste variații au valori mai mari. Curba tonometrică este folosită pentru identificarea predispoziției la variații mari ale presiunii în decursul a 24 de ore, pentru evaluarea riscului de evoluție a bolii glaucomatoase, dar și pentru a verifica eficiența terapeutică. De asemenea, variațiile mari pe termen lung, în condițiile unei presiuni medii scăzute, prevestesc progresia glaucomului [12, 13, 14].

S-a constatat că există persoane cu hipertensiune intraoculară, care nu au modificări ale nervului optic sau alterări campimetrice, deci fără modificări caracteristice glaucomului. În acest caz, afecțiunea lor nu este de tip glaucomatos, ci doar hipertensiune intraoculară, condiție pentru care se impune monitorizarea indeaproape a TIO prin controale periodice.

Mecanismele prin care apare hipertensiunea intraoculară nu sunt foarte bine cunoscute. Cert este că se produce un dezechilibru între producția de umor apos, lichid care se produce permanent în ochi, și eliminarea acestuia. Umorul apos este în permanență eliminat. Rata lui de eliminare scade sau producția de umor apos crește, iar posibilitățile de eliminare nu mai fac față acestui mecanism și atunci se acumulează în interiorul ochiului. Astfel crește presiunea intraoculară [15].

Există o serie de factori care pot influența măsurarea acestei presiuni intraoculare, precum grosimea corneei. Dacă aceasta este mai groasă atunci presiunea intraoculară măsurată va fi mai mare decât cea reală, iar dacă este mai subțire, tensiunea intraoculară va fi mai mică. De asemenea, pacienții care prezintă o cornee mai subțire, prezintă un risc mai mare de a dezvolta glaucom. Pahimetria, adică măsurarea grosimii corneene, poate fi utilă în evaluarea pacienților, stabilind astfel o valoare reală a TIO corectată pahimetric [11].

Metode de măsurarea presiunii intraoculare

Tonometria reprezintă metoda de decelare a PIO. Aceasta respectă principiul relației biofizice dintre nivelul PIO și forța presiune necesară deformării corneene. Vom rezuma următoarele metode:

Aplanotonometria Goldmann reprezintă gold standardul în monitorizarea PIO și este cea mai frecvent utilizată și precisă metodă. Acesta are la bază principiul

Imbert-Fick conform căruia pentru o sferă cu lichid și cu pereți subțiri, presiunea (P) din interiorul ei este egală cu raportul dintre forța (F) necesară deformării suprafeței și aria (A) suprafeței deformate, $P = F/A$. Deși este o metodă exactă, există anumiți factori care pot conduce la o măsurare eronată:

- Excesul de fluoresceină
- Presiune asupra globului ocular exercitată de către examinator
- Grosimea corneană centrală
- Edemul cornean
- Astigmatismul semnificativ
- Calibrarea incorectă a tonometrului
- Factori ce îngreunează întoarcerea venoasă, precum purtarea unei cravate în timpul măsurării, manevra Valsalva, sau ținerea respirației
- Strângerea pleoapelor

Tonometria prin indentație este un tonometru portabil, care măsoară indentația corneană produsă de un piston cu o greutate cunoscută. În această categorie sunt incluse tonometrul Maklakoff și Schiotz [16,17,18,19]

.Închiderea acută a unghiului

Acest fenomen traduce blocarea rețelei trabeculare de către diafragma iriană și implicit drenajul umorii apoase, determinând creșterea brutală a TIO. Societatea Internațională de Glaucom a propus următoarea clasificare a acestui fenomen:

- **Suspectul de închidere acută a unghiului** – care reprezintă ținta principală în studiul nostru, este definit gonioscopic prin contact iridotrabecular în trei sau mai multe cadrane, dar fără decelarea sinechiilor anterioare. Acesta prezintă un unghi irido-cornean îngust, de 20° pe clasificarea Shaffer, sau chiar mai redus, fără modificări ale nervului optic sau ale câmpului vizual și cu TIO în limite normale. Literatura de specialitate acordă un risc de 30% de închidere acută a unghiului în 5 ani. ()
- **Închiderea primară a unghiului** – înfățișează pricipalul eveniment intraocular ce poate avea loc în cursul unei intervenții chirurgicale abdominale. Acesta se definește gonioscopic prin contact irido-trabecular în trei sau mai multe cadrane,

dispersie pigmentară în rețeaua trabeculară, prezența sinechiilor anterioare periferice fără elemente de neuropatie optică glaucomatoasă, sau modificări campimetrice, dar cu TIO peste limitele normale.

- **Glaucom primitiv cu unghi închis** – traduce apariția neuropatiei optice glaucomatoase, însoțită de modificările câmpului vizual și de TIO crescută. Gonioscopic, se decelează contact irido-trabecular în trei sau mai multe cadrane și prezența sinechiilor anterioare periferice

Vârsta înaintată reprezintă un factor de risc pentru blocul pupilar, vârsta medie de prezentare a unui pacient din acest grup fiind de aproximativ 60 de ani. Pentru formele fără bloc pupilar, pacienții sunt de regulă mai tineri.

Sexul feminin prezintă un risc mai ridicat decât sexul masculin.

Rasa. S-a constatat o prevalență crescută în Asia de Est și India.

Antecedentele heredo-colaterale precum și factorii genetici sunt importanți, întrucât există o prevalență crescută de închidere a unghiului în cadrul aceleiași familii.

Starea refractivă a ochiului, în special hipermetropia, reprezintă de asemenea un factor de risc. Sunt definite două tipuri de hipermetropie și anume, ochi hipermetropi care prezintă un segment anterior de dimensiuni normale, și ochi hipermetropi ce prezintă un segment anterior de dimensiuni reduse, caz în care riscul este și mai ridicat. Este indicată evaluarea gonioscopică a tuturor hipermetropilor.

Ochii ce prezintă o lungime axială redusă, cum sunt cei nanoftalmici, <20 mm, prezintă de asemenea un risc crescut, întrucât dimensiunea cristalinului este proporțional mai mare.

Simptomatologia închiderii acute a unghiului este una pregnantă, cu debut acut și brutal și este important de recunoscut dacă apare după o intervenție chirurgicală în sfera abdominală, diagnosticul corect și precoce precum și instituirea rapidă a tratamentului dictează prognosticul vizual.

Acuitatea vizuală scade relativ brusc, variind între 6/60 pe panoul Snellen până la perceperea mișcării mâinii. Evaluarea acuității vizuale într-o altă secție decât cea oftalmologică este dificilă din cauza lipsei optotipurilor, de aceea este foarte importantă anamneza și istoricul ocular al pacientului.

TIO atinge valori foarte ridicate, între 50 și 100 mmHg, alt parametru greu de cuantificat și măsurat în afara aparatului special deținut într-o secție oftalmologică.

Examenul biomicroscopic relevă hiperemie conjunctivală, cu injecție perikeratică violacee, decelabilă inclusiv cu ochiul liber, la lumina zilei, edem cornean epitelial produs de creșterea marcată a TIO, camera anterioară de dimensiuni reduse, contact irido-cornean, cu o pupilă semimidriatică, areactivă. Examenul ochiului congener pune în evidență o cameră anterioară de dimensiuni reduse cu unghi îngust cu risc de închidere.

Este lesne de înțeles că examenul oftalmologic nu poate fi efectuat într-o clinică de chirurgie generală, în acest sens fiind foarte utile recunoașterea semnelor și a simptomatologiei oculare de către personalul secțiilor de chirurgie, un ochi roșu, dureros, ce prezintă scăderea brutală a acuității vizuale, însoțite de simptomatologie vegetativă de tipul greață, vărsături și de cefalee și vertij, trebuie să orienteze medicul curant către suspiciunea acestui diagnostic și solicitarea unui consult de specialitate [20,21,22].

3. NOȚIUNI DE CHIRURGIE GENERALĂ

POZIȚIONAREA PACIENTULUI ÎN CHIRURGIA ABDOMINALĂ

O serie de studii recente pun în evidență legătura dintre poziția chirurgicală și creșterea presiunii intraoculare, precum și contribuirea acesteia la hipoperfuzia retiniană cu consecințe devastatoare asupra prognosticului vizual, fiind implicată, alături de alți factori precum anestezicul folosit, la instituirea neuropatiei optice ischemice posterioare.

Studiul lui Grosso A. are la bază incertitudinea legată de etiopatogenia creșterii TIO în timpul laparoscopiei, întrucât nu este clar dacă pneumoperitoneul este principalul responsabil de creșterea TIO, sau asocierea acestuia cu poziția Trendelenburg. În acest studiu, pacienții au fost împărțiți în două grupuri, cei poziționați în Trendelenburg și non-Trendelenburg. S-a observat o creștere mai mare la pacienții în poziție Trendelenburg, de 5.05 mmHg, față de celălalt grup, unde pneumoperitoneul a produs o creștere a PIO cu 4.1 mmHg. La 48 de ore de la intervenția chirurgicală, nu au fost găsite diferențe semnificative între cele două grupuri. Studiul a concluzionat că pneumoperitoneul standard, ≤ 14 mmHg produce o creștere moderată și reversibilă a TIO, cu o tendință de a crește mai mult atunci când se asociază și poziția Trendelenburg [23].

Conform datelor colectate din studiul lui Bonnie Lee Molloy, edemul facial și orbital care apare în urma unei intervenții chirurgicale, precum și creșterea TIO, au condus la ipoteza conform căreia, sub anestezie, în poziția Trendelenburg, sistemul circulator de autoreglare ocular

și cerebrovascular nu reușesc să prevină creșterea TIO și scăderea presiunii de perfuzie oculare (PPO), care reprezintă diferența dintre presiunea arterială medie (PAM) și TIO [24].

Mai mult, Bonnie Lee Molloy concluzionează că există o corelație directă între durata intervenției chirurgicale în poziție Trendelenburg și creșterea TIO, care se soldează cu scăderea PPO, care poate atinge uneori valori sub cea a TIO.

3.3.PRESIUNEA INTRAABDOMINALĂ

Studiile recente pun în evidență legătura strânsă dintre PIA și TIO, o creștere a PIA provocând creșterea TIO, mai cu seamă în chirurgia laparoscopică, atunci când PIA după insuflarea cavității abdominale cu CO₂ atinge valori de 12mmHg. În aceste condiții, considerăm legitimă întrebarea dacă pe lângă implicațiile fiziopatologice ale PIA asupra TIO, există și aplicații practice care derivă din această legătură, și anume, estimarea PIA cu ajutorul măsurării TIO, întrucât măsurarea TIO este mult mai facilă și mai accesibilă [25].

4. IMPLICAȚIILE FIZIOPATOLOGICE ȘI CLINICE ALE ANESTEZIEI ASUPRA ANALIZATORULUI VIZUAL

Este bine cunoscut faptul că tipul de anestezie, diverse aspecte perianestezice precum și anestezicul folosit sunt direct implicate în închiderea acută a unghiului camerular cu fenomene de hipertensiune intraoculară . Această entitate patologică este însă relativ rar întâlnită, dar poate avea consecințe severe asupra prognosticului vizual, dacă nu se administrează un tratament corect imediat.

Yukie N. prezintă în studiul său o serie de factori de risc individual, predispozanți pentru dezvoltarea acestei patologii, precum sexul feminin, bagajul genetic, anomalii sau variațiuni anatomice oculare, istoric de boală glaucomatoasă, și vârsta înaintată. Coexistența factorilor de risc individual cu hipertensiunea intraoculară poate conduce la închiderea acută a unghiului irido-cornean. La un nivel teoretic, orice pacient prezintă riscul de a dezvolta această afecțiune acută, în perioada imediat postoperatorie, după o anestezie generală.

De aceea, autorii studiului găsesc necesar și important de luat în considerare un examen oftalmologic în vederea stabilirii acestui diagnostic, dar și a tratamentului prompt, dacă un pacient acuză postoperator simptome precum dureri oculare, scăderea acuității vizuale uni- sau

bilateral, hiperemie conjunctivală, cefalee, sau greață, cu mențiunea că unele simptome pot fi mascate de administrarea postoperatorie a medicației antialgice sau pot fi puse pe seama anesteziei generale. Predictibilitatea apariției închiderii acute a unghiului camerular după instituirea anesteziei generale este scăzută, iar măsurile de prevenție nu au fost încă general stabilite [26].

Midriaza reprezintă de departe cel mai important factor implicat în patogenia creșterii presiunii intraoculare în timpul unei intervenții chirurgicale cu anestezie generală. Midriaza produce în mod direct închiderea unghiului camerular, blocând astfel drenarea umorii apoase prin rețeaua trabeculară, mai cu seamă la pacienții cu predispoziție anatomică, prin contact iridotrabecular ceea ce duce la creșterea acută a presiunii intraoculare. O altă condiție care conduce la accentuarea midriazei în timpul unei intervenții chirurgicale sub anestezie generală, este lumina scăzută. Anumite intervenții chirurgicale, în speță intervențiile laparoscopice se realizează într-o cameră întunecată, contribuind astfel la menținerea midriazei inițiate prin anestezie. Există în literatura de specialitate descrise cazuri de atac acut de glaucom produs prin închiderea unghiului camerular produse noaptea, în secțiile de terapie intensivă, într-o cameră întunecată [27].

5. SCOP ȘI OBIECTIVE

Scopul cercetării care stă la baza elaborării acestei teze este definit de identificarea elementelor de predicție, a factorilor de prevenție, precum și managementul optim al pacienților ce prezintă creșteri ale presiunii intraoculare în urma supunerii la intervenții chirurgicale din sfera abdominală.

Atingerea scopului este realizată printr-o serie de **obiective secundare**, după cum urmează:

1. Identificarea factorilor de risc precum și a celor de protecție în ceea ce privește creșterea presiunii intraoculare și a consecințelor clinice ale acesteia, la pacientul supus chirurgiei abdominale.
2. Identificarea pacienților aflați în zona de risc în ceea ce privește exprimarea clinică a hipertensiunii intraoculare dezvoltată în cadrul actului chirurgical.
3. Propunerea unui management terapeutic profilactic la pacienții cu risc de apariție a hipertensiunii intraoculare, apărută ca efect al chirurgiei abdominale.

4. METODOLOGIA CERCETĂRII

7.1.DESIGNUL CERCETĂRII

Cercetarea se bazează pe un studiu **prospectiv, nonintervențional, observațional, descriptiv**, desfășurat în **clinica de Chirurgie Generala III din cadrul Spitalului Universitar de Urgență București**.

Studiul a inclus pacienții care au fost supuși intervențiilor chirurgicale în sfera abdominală în perioada de timp cuprinsă în intervalul **ianuarie 2018 - decembrie 2019**.

7.4.LOTURI DE STUDIU

Cercetarea a inclus conform criteriilor de includere un număr total de 135 de pacienți cu **trei diagnostice**. Pentru a putea analiza comparativ și exhaustiv variațiile TIO, am considerat oportună realizarea loturilor atât în funcție de diagnostic cât și a tehnicii chirurgicale utilizate, dar și a tipului de anestezie.

Lot	Diagnostic	Intervenție chirurgicală	Nr pacienti
1	Colecistită acută (CA)	Colecistectomie laparoscopică (CL)	52
2	Colecistită acută (CA)	Colecistectomie deschisă (CD)	15
3	Hernie inghinală unilaterală necomplicată (HI)	TAPP (TAPP)	15
4	Hernie inghinală unilaterală necomplicată (HI)	Lichtenstein (L)	40
5	Cancer de rect stadiul I-III (CR)	Rezecție cu anastomoză (LAR)	13

Tabelul nr. I - Prezentare schematică a loturilor de studiu

PROTOCOL DE MĂSURARE A PIO

Pentru a standardiza evaluarea parametrului TIO în vederea obținerii unor rezultate relevante din punct de vedere statistic și clinic, am determinat opt momente de măsurare a valorii TIO la toți pacienții incluși în cercetare – Tabelul nr. II.

Număr măsurătoare	Momentul măsurătorii
1.	Preoperator, la salon (minim o oră anterior intervenției chirurgicale)
2.	Preoperator în sala de operații (la 5 minute anterior începerii anesteziei)
3.	La momentul inducției anesteziei AGIOT – imediat după intubare Rahianestezie – după injectarea soluției anestezice, după poziționarea pacientului în decubit dorsal
4.	Intraoperator la 3 minute după incizie – deschiderea/ insuflarea cavității abdominale cu CO ₂
5.	Momentul poziționării pacientului 0/ anti-Trendelenburg/ Trendelenburg
6.	La momentul realizării suturii tegumentare/ exsuflarea cavității abdominale

7.	La momentul detubării
8.	Postoperator, la salon (la aproximativ o oră postoperator)

Tabelul nr. II - Protocol de măsurare a TIO

6. REZULTATE

COMPARAȚII

Colecistectomie deschisă versus laparoscopică

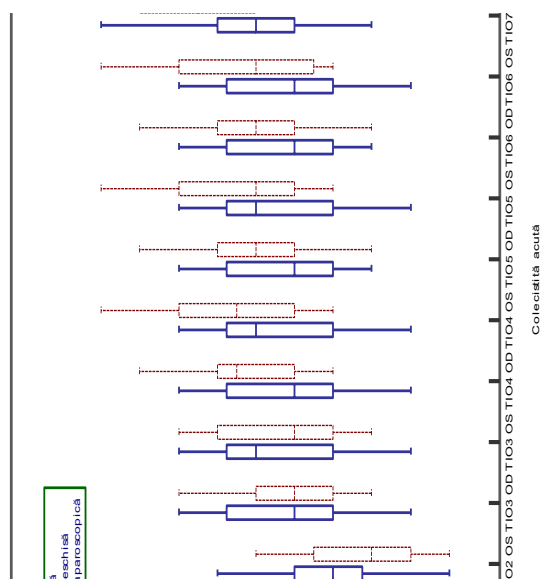


Figura nr. 1 - Analiza comparativă a loturilor CD vs. CL din perspectiva variației TIO perioperator

Analizând comparativ lotul pacienților colecistectomizați deschis și laparoscopic, din perspectiva tensiunii intraoculare, am obținut următoarele date reprezentate în Figura nr. 83 și în Tabelul nr. LXV. Valorile TIO în cadrul pacienților colecistectomizați laparoscopic prezintă valori mai mari decât cei colecistectomizați deschis, cu un maxim la TIO5, de 22 mmHg, care reprezintă valoarea TIO la 30 de minute intraoperator – poziționarea pacientului (Figura nr.1).

Colecistectomie laparoscopică versus TAPP

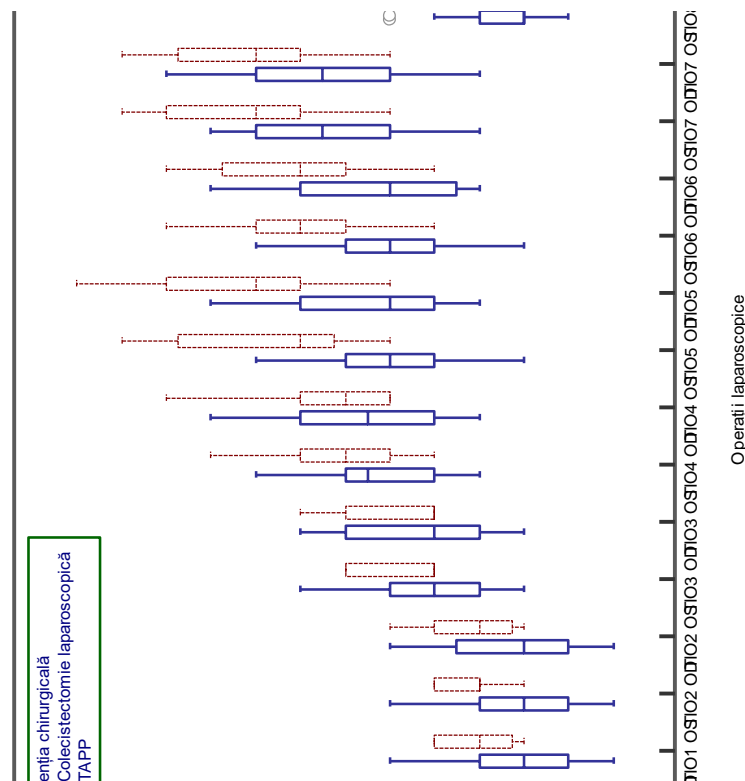


Figura nr. 2 Analiza comparativă a loturilor TAPP vs. CL din perspectiva variației TIO perioperator

Din analiza comparativă a lotului de colecistectomie laparoscopică și a celui TAPP, au fost evidențiate valori ale TIO mai mari în cazul TAPP, mai cu seamă la momentul TIO5, care este echivalent cu măsuratoarea TIO intraoperator la 30 de minute și care reprezintă poziționarea pacientului în poziție Trendelenburg în cazul TAPP, respectiv anti-Trendelenburg în cazul colecistectomiei laparoscopice (Figura nr.). Poziția Trendelenburg poate reprezenta un factor de risc pentru creșterea TIO.

Lichtenstein versus TAPP

Prin comparația loturilor Lichtenstein și TAPP din perspectiva creșterii tensiunii intraoculare, este evidențiată o creștere semnificativ mai mare în cadrul pacienților din lotul TAPP, TIO atingând valoarea maximă de 25 mmHg la momentul TIO 5, care reprezintă poziționarea pacientului în poziția Trendelenburg în cazul TAPP, respectiv în anti-Trendelenburg sau 0 grade, în cazul abordului Lichtenstein (Figura nr.)

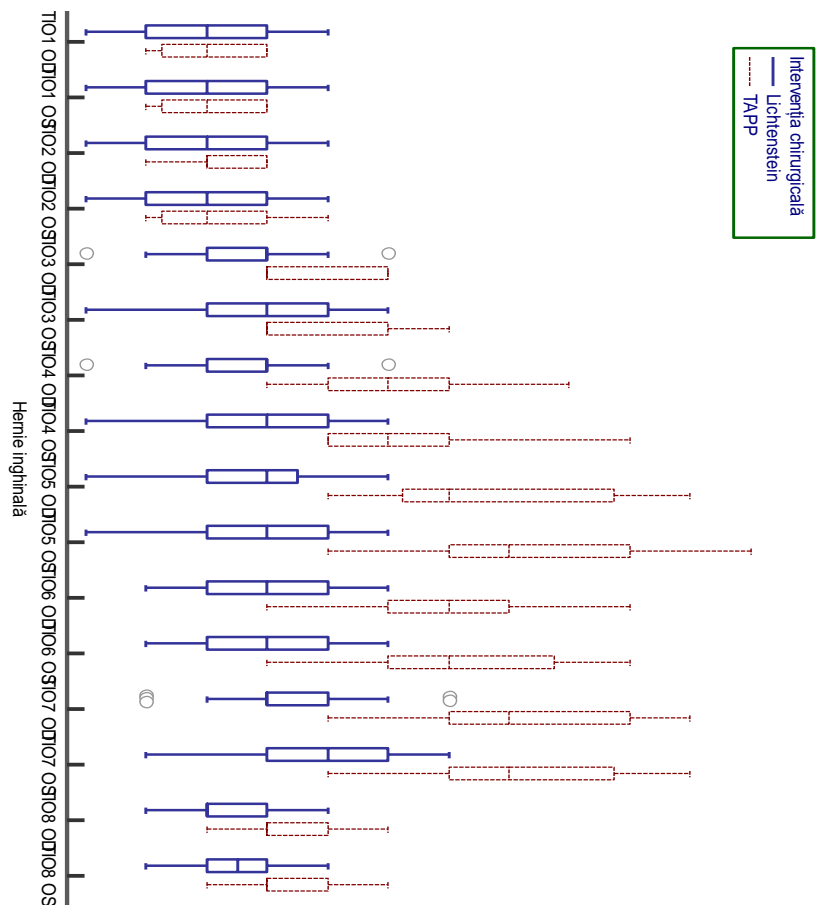


Figura nr. 3 - Analiza comparativă a loturilor L vs. TAPP din perspectiva variației TIO perioperator

Lichtenstein versus LAR versus colecistectomie deschisă

Evaluarea comparativă a loturilor abordate chirurgical deschis a decelat o primă modificare pe curba tonometrică la momentul inducției anestezice, adică momentul TIO 3, creșterea cea mai pregnantă înregistrându-se în lotul colecistectomiei deschise. În ceea ce privește poziționarea pacientului intraoperator, lotul LAR a prezentat creșterea cea mai mare a TIO, înregistrând valori cuprinse în intervalul 17-22 mmHg, fiind urmat de lotul colecistectomiei deschise, cu intervalul 15-20 mmHg și în final de lotul Lichtenstein cu intervalul 14-19 mmHg. Valoarea cea mai mare a fost atinsă de către lotul LAR în momentul detubării și anume 23 mmHg. De asemenea, și celelalte loturi au prezentat valori ale TIO crescute. În lotul chirurgiei deschise s-au decelat valori cuprinse între 15-22 mmHg, iar în lotul Lichtenstein valorile TIO au atins un minim de 15 mmHg și un maxim de 20 mmHg.

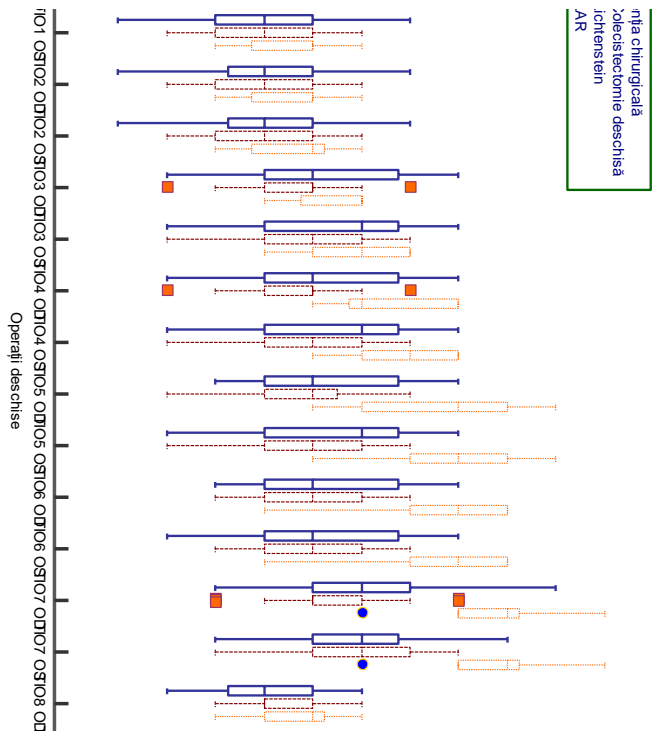


Figura nr. 4 - Analiza comparativă a loturilor CD vs. L vs. LAR din perspectiva variației TIO perioperator

.LAR versus TAPP

Studiul comparativ al loturilor de pacienți diagnosticați cu hernii inghinale necomplicate, supuși procedurii TAPP și loturilor de pacienți diagnosticați cu cancer de rect supuși intervenției LAR, în ceea ce privește creșterea presiunii intraoculare intraoperator, a pus în evidență o creștere mai mare în cazul TAPP, în momentul TIO 5, care traduce poziționarea pacientului în Trendelenburg în cazul TAPP și poziționarea la 0 grade în cazul LAR, TIO atingând valori de 25 mmHg.

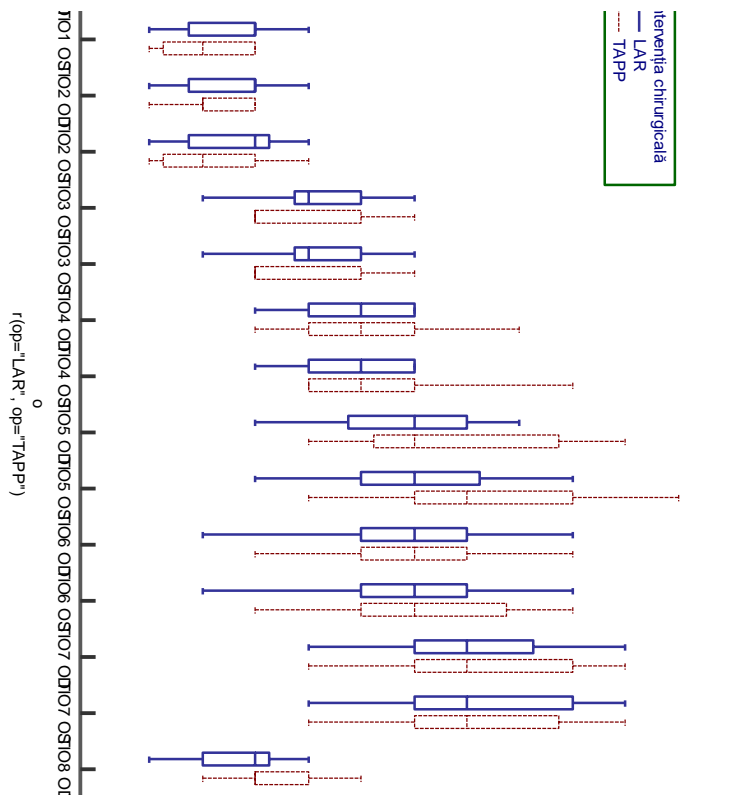


Figura nr. 5 - Analiza comparativă a loturilor LAR vs. TAPP din perspectiva variației TIO perioperator

Tipul de anestezie

Analiza comparativă a celor trei moduri de inducție anestezice folosite pune în evidență modificări minime ale TIO la pacienții supuși anesteziei rahidiene, valoarea TIO încadrându-se în intervalul 14-18 mmHg. În cazul pacienților supuși anesteziei cu Sevofluran s-a observat o creștere a TIO, cu un minim de 14 mmHg și un maxim de 20 mmHg. Propofolul a produs modificări mai puțin pregnante pe curba tonometrică și, deși TIO s-a situat într-un interval asemănător inducției cu Sevofluran (15-20 mmHg), trebuie ținut cont de valoarea inițială a TIO, din momentele preoperatorii (TIO 1 și TIO 2), nu de valoarea maximă atinsă în cursul anesteziei, adică, de creșterea efectivă în cadrul fiecărui pacient în parte. Mai mult, manevrele de intubare, respectiv manipularea căilor respiratorii superioare, produc per se creșteri ale TIO.

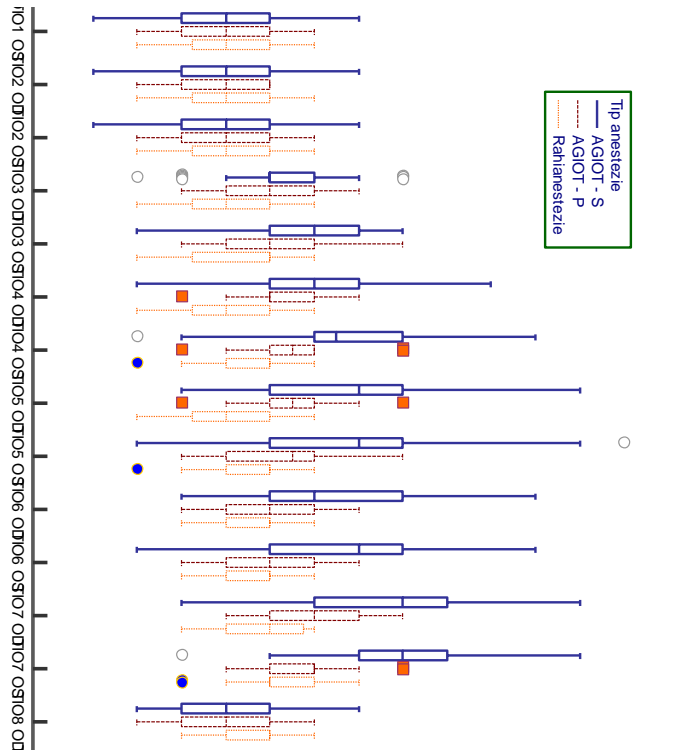


Figura nr. 6 - Variația TIO în funcție de tipul de anestezie efectuat

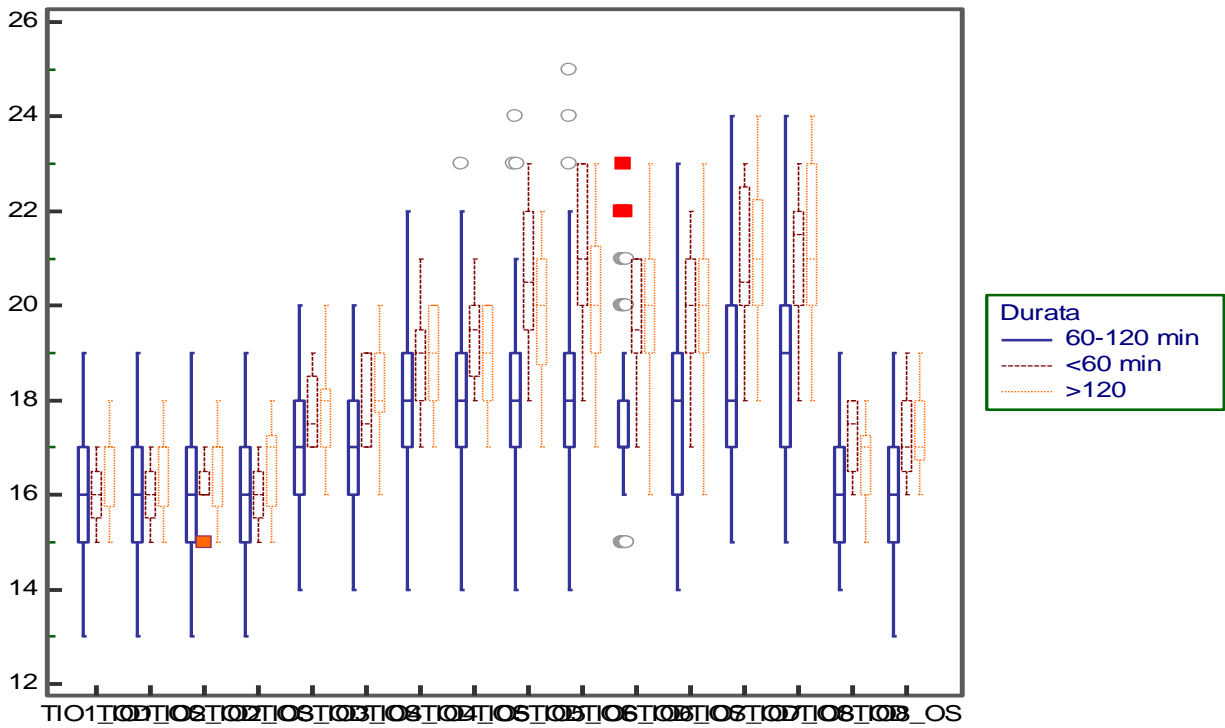


Figura nr. 7 - Date statistice comparative privind variația TIO în raport cu durata intervenției chirurgicale

Analizând comparativ datele statistice privind variația TIO în raport cu durata intervenției chirurgicale, putem observa o creștere maximă a valorii medii a TIO în cazul intervențiilor chirurgicale cu o durată mai mare de 120 min. Deși valorile tuturor celor trei grupuri au variat într-un interval relativ mare, putem observa faptul că atât în cazul pacienților cu intervenții sub 60 de minute cât și a celor peste 120 min, în momentul detubării, valoarea TIO a fost una situată peste media pacienților din cel de-al treilea grup

7. DISCUȚII

Cele cinci loturi de pacienți au fost alese pentru a putea identifica diferențele dintre diferitele procedee chirurgicale abordate, tipurile anestezice folosite, poziția operatorie, durata intervenției, presiunea intra-abdominală și curba tonometrică înregistrată în cele 8 momente din cadrul protocolului de măsurare.

Variabila care a constituit obiectul principal al acestui studiu este reprezentată de TIO măsurată în cele 8 momente cheie descrise în protocolul de măsurare elaborat. A fost calculată o valoare medie a TIO minimă și maximă observate pe curba tonometrică, precum și diferența dintre aceste valori tradusă prin TIO delta.

Este fundamental de menționat importanța valorii TIO inițiale, măsurată în momentele preoperatorii TIO 1 și TIO 2. Spre exemplu, o creștere medie de 5-6 mmHg peste o valoare inițială de 13-14 mmHg, reprezintă o creștere benignă, întrucât valoarea finală a TIO se află în intervalul de normalitate, sub 21 mmHg. Dacă valoarea preoperatorie a TIO este 19-20 mmHg, valori ce se încadrează în limite normale, o creștere medie de 5-6 mmHg împinge valoarea TIO finală spre intervale patologice. De asemenea, o valoare de HTIO decelată preoperator, va suferi

creșteri și mai pregnante, peste 30 mmHg, ceea ce în practica oftalmologică poate necesita tratament hipotensor. Această creștere poate avea consecințe negative în cazul unei boli glaucomatoase nediagnosticate încă la momentul intervenției chirurgicale [28,29].

Alte cazuri particulare și greu de cuantificat într-o secție de chirurgie generală sunt pacienții care prezintă un segment anterior de dimensiuni reduse, cum este cazul pacienților hipermetropi sau nanofthalmici, cazuri ce prezintă un risc ridicat de închidere a unghiului camerular atât din pricina midriazei induse farmacologic prin anestezicul folosit, sau prin obscuritatea blocului operator, precum și prin creșterea îndusă de intervenția chirurgicală per se. În cazul acestor pacienți ar fi justificată efectuarea iridotomiilor laser YAG preoperator, pentru a preveni închiderea acută a unghiului și a complicațiilor derivate [23,30,31,32,33,34]. În fața acestor situații este imperios necesară colaborarea interdisciplinară a medicului oftalmolog cu medicul chirurg, pentru a selecta potențialii candidați pentru iridotomiile laser YAG. Selectarea pacienților trebuie să înceapă din departamentul oftalmologic, încă de cand sunt identificați factorii de risc de pol anterior amintiți. Medicul oftalmolog trebuie să avertizeze pacientul în legătură cu riscurile oftalmologice pe care le prezintă intervențiile chirurgicale de sferă abdominală, în speță cele laparoscopice și efectuarea preventivă a iridotomiilor laser Yag bilateral. De cealaltă parte a echipei, medicul chirurg ar trebui să includă în lista de consultații preoperatorii și un consult oftalmologic care să evalueze polul anterior, iar în cazul în care este necesar, efectuarea iridotomiilor [31,32,35].

8. CONCLUZII

În urma finalizării studiului, cu urmărirea scopului și obiectivelor propuse, și coroborarea acestora prin rezultatele literaturii de specialitate putem formula următoarele concluzii:

1. Intervențiile chirurgicale din sfera abdominală conduc la modificări ale presiunii intraoculare.
2. Creșterea presiunii intraabdominale determină creșterea presiunii intraoculare. Această observație poate fi utilă atât în alegerea abordului chirurgical

- laparoscopic/deschis cât și în monitorizarea oftalmologică a pacientului cu sindrom de hipertensiune abdominală de etiologii diverse.
3. Anestezia generală cu intubație oro-taheală reprezintă un factor ce determină creșterea TIO. Din momentele actului anestezic modificările cele mai importante se produc în timpul intubării, respectiv detubării pacienților.
 4. Inducția anestezică cu Sevofluran produce creșteri mai mari comparativ cu Propofolul.
 5. Poziția pacientului în cursul intervenției chirurgicale poate influența dinamica curbei tonometrice, astfel poziția Trendelenburg duce la o creștere mai importantă, comparativ cu anti-Trendelenburg.
 6. Durata intervenției chirurgicale poate afecta dinamica tensiunii introculare, deși nu reprezintă factorul principal al acestei creșteri.
 7. Cumularea factorilor de risc perioperatori modificabili duc la o creștere mai importantă a presiunii intraoculare. Astfel, asocierea acestora cu factorii de risc individuali, non-modificabili (de ex. patologie oculară preexistentă sau particularități anatomice ale segmentului anterior) pot conduce la complicații oftalmologice.
 8. Considerăm necesară introducerea consultului oftalmologic în lista evaluărilor preoperatorii la pacienții care, prin prisma actului anestezico-chirurgical, sunt la risc de a dezvolta evenimente oftalmologice acute.
 9. Abordarea chirurgicală trebuie să fie una holistică, colaborarea multidisciplinară și interdisciplinară fiind esențială în evitarea complicațiilor postoperatorii aparent indirecte ale altor aparate și organe.

9. CONTRIBUȚIA STUDIULUI

Studiul de față, a adus un plus cunoștințelor în domeniul dinamicii presiunii intraoculare la pacientul chirurgical, atât prin studiul aprofundat al literaturii de specialitate, rezumat comprehesiv în prima parte a lucrării, cât mai ales prin studiul clinic desfășurat și prezentat în partea a doua. Astfel lucrarea a adus următoarele contribuții:

1. Evidențierea dinamicii presiunii intraoculare la pacientul chirurgical

2. Evidențierea interrelației dintre abordul chirurgical al patologiei abdominale și patologia oculară
3. Studiarea pacientului chirurgical din perspectivă oftalmologică
4. Evidențierea necesității efectuării preoperator a unor manevre terapeutice preventive pacienților aflați la risc – iridotomii laser YAG
5. Promovarea abordării multidisciplinare, interdisciplinare și holistice a pacientului
6. Evidențierea lacunelor din literatura de specialitate în ceea ce privește această temă

10.BIBLIOGRAFIE

- [1] <https://www.aao.org/eye-health/anatomy/parts-of-eye> [Accessed: 01.06.2018]
- [2] Ritch, Robert & Liebmann, JM & Tello, C.. (1995). A construct for understanding angle-closure glaucoma. The role of ultrasound biomicroscopy. *Ophthalmology Clinics of North America*. 8. 281-293.
- [3] GRIETEN J, WEEKERS R. [Study of the dimensions of the anterior chamber of the human eye. III. In closed-angle glaucoma and in open-angle glaucoma]. *Ophthalmologica*. 1962;143:409–422.
- [4] Lowe RF. Aetiology of the anatomical basis for primary angle-closure glaucoma. Biometrical comparisons between normal eyes and eyes with primary angle-closure glaucoma. *Br J Ophthalmol*. 1970;54(3):161-169. doi:10.1136/bjo.54.3.161
- [5] Heijl A, Leske MC, Bengtsson B, et al. Reduction of Intraocular Pressure and Glaucoma Progression: Results From the Early Manifest Glaucoma Trial. *Arch Ophthalmol*. 2002;120(10):1268–1279
- [6] Sommer, Alfred, Intraocular Pressure and Glaucoma, *American Journal of Ophthalmology*, Volume 107, Issue 2, 186 - 188

- [7] Anderson DR Glaucoma: the damage caused by pressure: XLVI Edward Jackson memorial lecture. *Am J Ophthalmol.* 1989;108485- 495
- [8] Gupta N, Weinreb RN New definitions of glaucoma. *Curr Opin Ophthalmol.* 1997;838- 41
- [9] Armaly M.F., Krueger D.E., Maunder L., Becker B, Hetherington Jr., J., Kolker A.E., Levene R.Z. Maumenee A.E. Pollack I.P. Shaffer R.N. Biostatistical analysis of the collaborative glaucoma study. I. Summary report of the risk factors for glaucomatous visual-field defects. *Arch. Ophthalmol.* 1980; 98: 2163 [https://www.ajo.com/article/0002-9394\(89\)90221-3/pdf](https://www.ajo.com/article/0002-9394(89)90221-3/pdf)
- [10] Fares U, Otri AM, Al-Aqaba MA, Dua HS. Correlation of central and peripheral corneal thickness in healthy corneas. *Cont Lens Anterior Eye.* 2012;35:39–45. [PubMed] [Google Scholar]
- [11] Liu, Cynthia J. Roberts, Influence of corneal biomechanical properties on intraocular pressure measurement: Quantitative analysis, *Journal of Cataract & Refractive Surgery*, Volume 31, Issue 1, 2005, Pages 146-155
- [12] American Academy of Ophthalmology, *Primary Open-Angle Glaucoma Suspect: Preferred Practice Pattern.* San Francisco, Calif American Academy of Ophthalmology 1992
- [13] Bron A, Baudouin C, Nordmann JP, Rouland JF, Thomas F, Bean K, De Clercq B, Bénétos A, de Gendre AS, Lefebvre S. Prévalence de l'hypertonie oculaire et du glaucome dans une population française non sélectionnée [Prevalence of intraocular hypertension and glaucoma in a nonselected French population]. *J Fr Ophtalmol.* 2006 Jun;29(6):635-41. French. doi: 10.1016/s0181-5512(06)73824-4.
- [14] Zimmerman T. Medicinal therapy for glaucoma. In: Eid TM, Spaeth GL, editors. *The glaucomas: concepts and fundamentals.* Philadelphia: Lippincott Williams and Wilkins. 2000. pp. 27–45.
- [15] Noecker RJ. The management of glaucoma and intraocular hypertension: current approaches and recent advances. *Ther Clin Risk Manag.* 2006;2(2):193-206. doi:10.2147/tcrm.2006.2.2.193
- [16] Schneider, Evelin MD; Grehn, Franz MD Intraocular Pressure Measurement-Comparison of Dynamic Contour Tonometry and Goldmann Applanation Tonometry, *Journal of Glaucoma: February 2006 - Volume 15 - Issue 1 - p 2-6* doi: 10.1097/01.ijg.0000196655.85460.d6
- [17] Dielemans, I., Vingerling, J.R., Hofman, A. *et al.* Reliability of intraocular pressure measurement with the Goldmann applanation tonometer in epidemiological studies. *Graefe's Arch Clin Exp Ophthalmol* 232, 141–144 (1994). <https://doi.org/10.1007/BF00176782>
- [18] Damji, Karim F. MD; Muni, Rajeev H. MD; Munger, Rejean M. PhD Influence of Corneal Variables on Accuracy of Intraocular Pressure Measurement, *Journal of Glaucoma: February 2003 - Volume 12 - Issue 1 - p 69-80*
- [19] Bernd A. Kampeter, Jost B. Jonas, Dynamic Contour Tonometry for Intraocular Pressure Measurement, American Journal of Ophthalmology, Volume 140, Issue 2, 2005, Pages 318-320.
- [20] Nongpiur, Monisha E^a; Ku, Judy YF^a; Aung, Tin^{a,b} Angle closure glaucoma: a mechanistic review, *Current Opinion in Ophthalmology: March 2011 - Volume 22 - Issue 2 - p 96-101* doi: 10.1097/ICU.0b013e32834372b9

- [21] CHANDLER PA. Narrow-angle glaucoma. *AMA Arch Ophthalmol*. 1952 Jun;47(6):695–716.
- [22] Elliott Yann Ah-kee, Eric Egong, Ahad Shafi, Lik Thai Lim, James Li Yim, A review of drug-induced acute angle closure glaucoma for non-ophthalmologists, *Qatar Medical Journal*, Volume 2015, Issue 1, April 2015
- [23] Grosso, A., Scozzari, G., Bert, F. *et al*. Intraocular pressure variation during colorectal laparoscopic surgery: standard pneumoperitoneum leads to reversible elevation in intraocular pressure. *Surg Endosc* 27, 3370–3376 (2013). <https://doi.org/10.1007/s00464-013-2919-2>
- [24] Bonnie Lee Molloy, Implications for Postoperative Visual Loss: Steep Trendelenburg Position and Effects on Intraocular Pressure, *AANA Journal*, Apr2011, Vol. 79 Issue 2, p115-121
- [25] SUGERMAN, H., WINDSOR, A., BESSOS, M. and WOLFE, L. (1997), Intra-abdominal pressure, sagittal abdominal diameter and obesity comorbidity. *Journal of Internal Medicine*, 241: 71-79. <https://doi.org/10.1046/j.1365-2796.1997.89104000.x>
- [26] Nitta, Y., Kamekura, N., Takuma, S., & Fujisawa, T. (2014). Acute angle-closure glaucoma after general anesthesia for bone grafting. *Anesthesia progress*, 61(4), 162–164. doi:10.2344/0003-3006-61.4.162
- [27] Fazio DT, Bateman JB, Christensen RE. Acute Angle-Closure Glaucoma Associated With Surgical Anesthesia. *Arch Ophthalmol*. 1985;103(3):360–362. doi:10.1001/archoph.1985.01050030056021
- [28] Yoo YC, Shin S, Choi EK, Kim CY, Choi YD, Bai SJ, et al. Increase in intraocular pressure is less with propofol than with sevoflurane during laparoscopic surgery in the steep Trendelenburg position. *Can J Anaesth*. 2014;61:322–9
- [29] Murphy DF. Anesthesia and intraocular pressure. *Anesth Analg*. 1985;64:520–30
- [30] Cheng M, Todorov A, Templehoff R, McHugh T, Crowder CM, Laurysen C. The effect of prone positioning on intraocular pressure in anesthetized patients. *Anesthesiology*. 2001;95(6):1351-1355
- [31] Madan R, Tamilselvan P, Sadhasivam S, Shende D, Gupta V, Kaul HL. Intra-ocular pressure and haemodynamic changes after tracheal intubation and extubation: a comparative study in glaucomatous and nonglaucomatous children. *Anaesthesia*. 2000;55:380–384
- [32] Mowafi HA, Al-Ghamdi A, Rushood A. Intraocular pressure changes during laparoscopy in patients anesthetized with propofol total intravenous anesthesia versus isoflurane inhaled anesthesia. *Anesth Analg*. 2003;97:471–4
- [33] Foster PJ, Devereux JG, Alsbirk PH, *et al* Detection of gonioscopically occludable angles and primary angle closure glaucoma by estimation of limbal chamber depth in Asians: modified grading scheme *British Journal of Ophthalmology* 2000;84:186-192
- [34] Foster PJ, Aung T, Nolan WP, *et al* Defining “occludable” angles in population surveys: drainage angle width, peripheral anterior synechiae, and glaucomatous optic neuropathy in east Asian people *British Journal of Ophthalmology* 2004;88:486-490
- [35] Kaur, G., Sharma, M., Kalra, P., Purohit, S., & Chauhan, K. (2018). Intraocular Pressure Changes during Laparoscopic Surgery in Trendelenburg Position in Patients Anesthetized with Propofol-based Total Intravenous Anesthesia Compared to Sevoflurane Anesthesia: A

Comparative Study. *Anesthesia, essays and researches*, 12(1), 67–72.
doi:10.4103/aer.AER_177_17